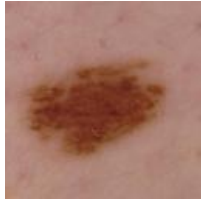


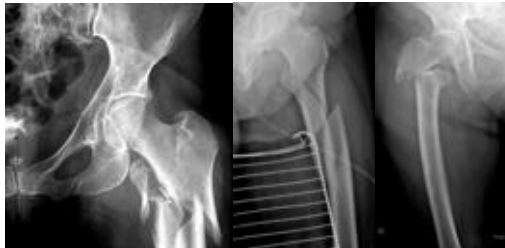## Appendix A - Topics for ImageCLEFmed 2005

### Visual topics:

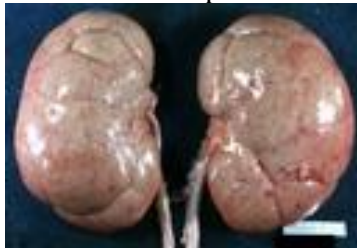1. Show me photographs of benign or malignant skin lesions.  
Zeige mir Fotos von gutartigen oder bösartigen Melanomen.  
Montre-moi des images de lésions de la peau bénignes ou malignes.



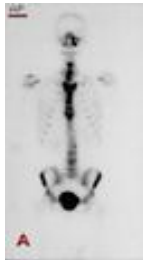2. Show me x-ray images with fractures of the femur.  
Zeige mir Röntgenbilder mit Brüchen des Oberschenkelknochens.  
Montre-moi des fractures du fémur.



3. Show me pathology images of an entire kidney.  
Zeige mir Fotos von einer gesamten Niere.  
Montre-moi des photos d'un rein.

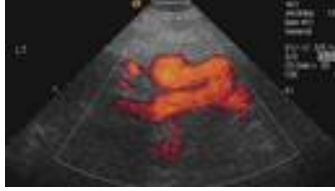

4. Show me images containing one or several full-body scintigraphies.  
Zeige mir Bilder mit Szintigraphien des gesamten Körpers.  
Montres moi des scintigraphies du corps entier.



5. Show me Doppler ultrasound images (colored).  
Zeige mir Doppler Ultraschallbilder (farbig).

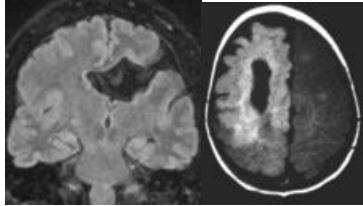
Montre-moi des images Doppler ultrason (coloré).



6. Show me MRI images of the brain.

Zeige mir MR Bilder des Gehirns.

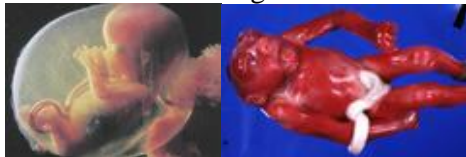
Montres-moi des images IRM du cerveau.



7. Show me photographs showing an entire fetus.

Zeige mir Fotos eines gesamten Fötus.

Montre-moi des images d'un fœtus entier.



8. Show me hand-drawn illustrations showing a person.

Zeige mir handgemalte Illustrationen, die eine Person zeigen.

Montre-moi des illustrations dessinées à la main qui montrent une personne.



9. Show me photographs of a face.

Zeige mir Fotos eines Gesichtes.

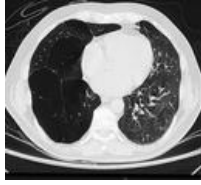
Montre-moi des photos d'un visage.



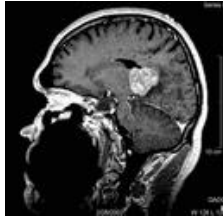10. Show me chest CT images with emphysema.

Zeige mir Lungen CTs mit einem Emphysem.

Montre-moi des CTs pulmonaires avec un emphysème.

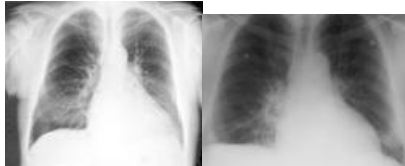


11. Show me sagittal views of head MRI images.  
Zeige mir sagittale Ansichten von MRs des Kopfes.  
Montre-moi des vues sagittales d'IRMs de la tête.

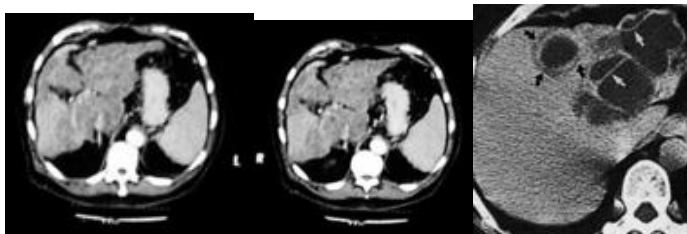


Mixed visual/semantic topics:

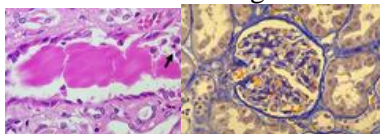
12. Show me posteroanterior (PA) chest x-rays with an enlarged heart.  
Zeige mir frontale Röntgenbilder der Lunge mit einem vergrößerten Herzen.  
Montres-moi des radios frontales avec un cœur élargi.



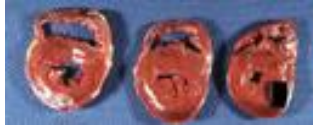13. Show me abdominal CT images showing liver blood vessels.  
Zeige mir CT Bilder des Abdomens die Blutadern in der Leber zeigen.  
Montre-moi des CTs abdominales montrant des vaisseaux dans le foie.



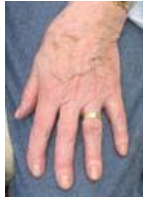14. Show me microscopic pathology images of the kidney.  
Zeige mir mikroskopische Pathologiebilder der Niere.  
Montre-moi des images microscopiques de pathologie du rein.



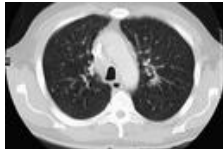15. Show me gross pathologies of myocardial infarction.  
Zeige mir pathologische Photos von einem Herzinfarkt.  
Montre-moi des images pathologiques d'un infarctus.



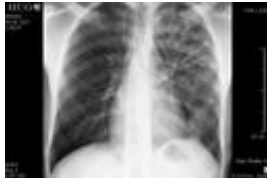16. Show me images of osteoarthritis in the hand.  
Zeige mir Bilder der Hand mit Arthritis.  
Montre-moi des images de mains avec ostéoarthrite.



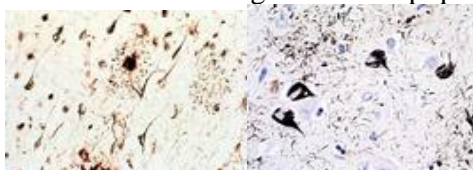
17. Show me chest CT images showing micro nodules.  
Zeige mir Lungen CT Bilder mit kleinen Knötchen (Micro nodules).  
Montre-moi des CTs pulmonaires avec micro-nodules.



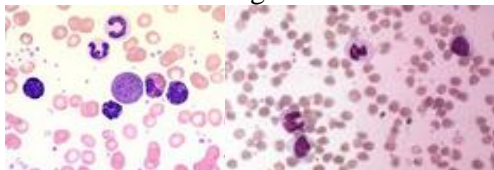
18. Show me chest x-ray images of cases with tuberculosis.  
Zeige mir Röntgenbilder von Fällen mit Tuberkulose.  
Montre-moi des radiographies de cas avec tuberculose.



19. Show me microscopic pathologies of cases with Alzheimer's disease.  
Zeige mir mikroskopische Pathologiebilder von Fällen der Alzheimer Krankheit.  
Montre-moi des images microscopiques de cas avec Alzheimer.

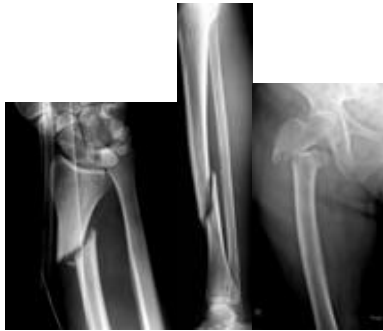

20. Show me microscopic pathologies of cases with chronic myelogenous leukemia.  
Zeige mir mikroskopische Pathologiebilder von chronischer Leukämie (Chronic myelogenous leukemia, CML).  
Montre-moi des images de la leucémie chronique myélogène.

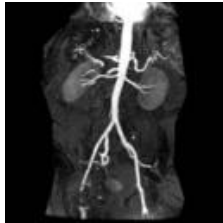

21. Show me all x-ray images containing one or more fractures.

Zeige mir alle Brüche auf Röntgenbildern.  
Montre-moi toutes les fractures sur des radiographies.

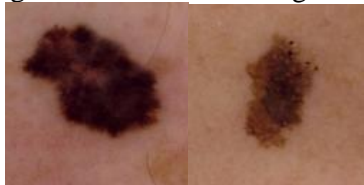

22. Show me angiograms containing the aorta.  
Zeige mir Angiogramme, welche die Aorta enthalten.  
Montre-moi des angiographies qui contient l'aorte.

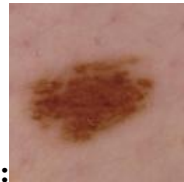

Semantic topics:

23. Show me any photograph showing malignant melanoma.  
Zeige mir Bilder bösartiger Melanome.  
Montre-moi des images de mélanomes malignes.

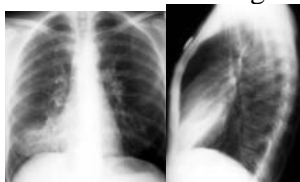


**Positive feedback:**



**Negative feedback:**

24. Show me images of right middle lobe pneumonia.  
Zeige mir Bilder einer Lungenentzündung des rechten mittleren Lungenlappens.  
Montre-moi des images d'une pneumonie du lobe médial droit.



25. Show me images showing peptic ulcers or part of it.  
Zeige mir Bilder eines Magengeschwürs.  
Montre-moi des images d'ulcères de l'estomac.

